

Barnortopedi

Anders Boman
Barnortoped
Astrid Lindgrens Barnsjukhus,
Karolinska sjukhuset

A. Boman

Barnortopedi i Stockholm

- TraumatologiKS 340.000 barn
- Elektiv barnortopedi KS+HS (DS,SÖS)
Privat ortopedier i öppenvård
- KS 15.000 ortopediska akutbesök /år
- 12.000 ortopediska mottagningsbesök / år
- 1500 remisser till mott. / år
- 15 + 5 vårdplatser

A. Boman

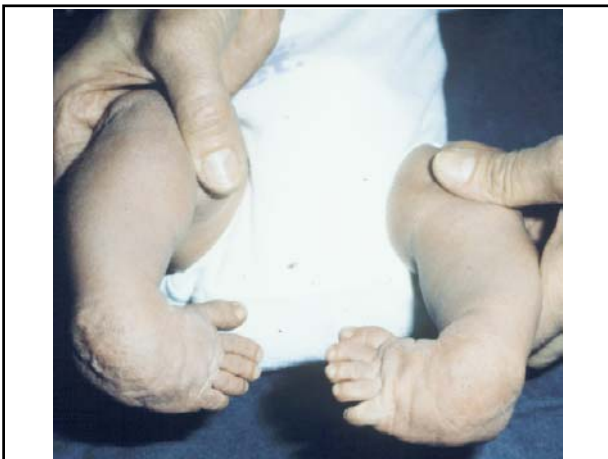Barnortopedi

- Språket- Varför söker man en barnortoped?
- Plattfot, "intåing", hjulbenthet
- Höftledsluxation
- Klumpfot
- Scolios
- Hälta- Simplex coxitis, Mb Perthes, Fyseolys
- Neuroortopedi- CP, MMC

Språket

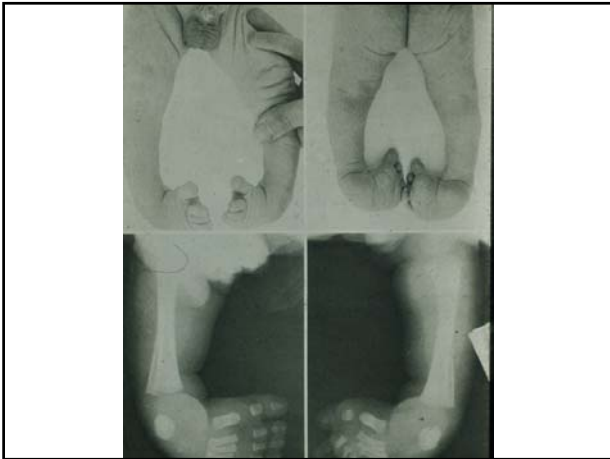
- Flexion-Extension
- Varus-Valgus
- Adduktion-Abduktion
- Supination-Pronation

A. Boman



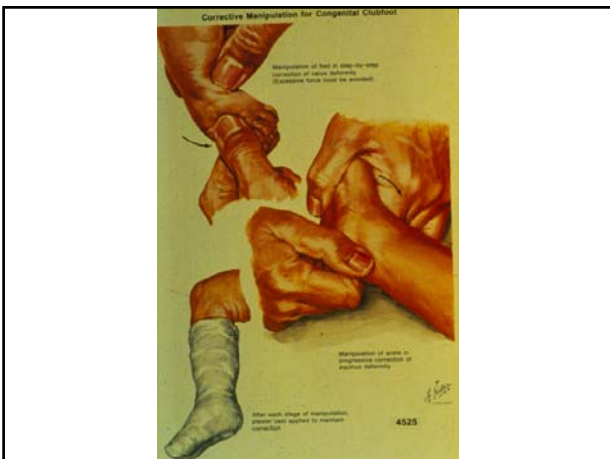
Klumpfot

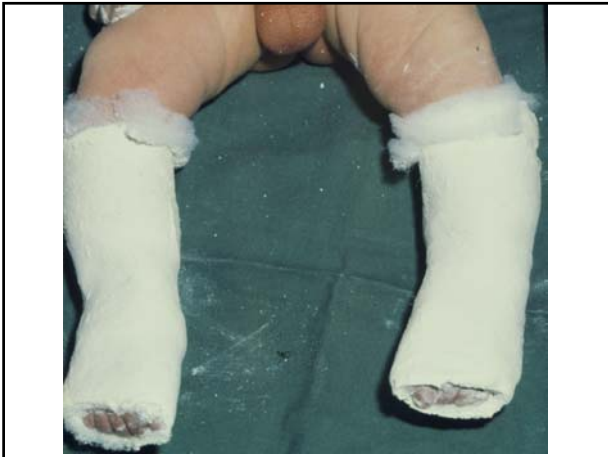- Pes equino varus adductus congenita.
- Orsak okänd
- 1-2 per 1000 födda
- Pojkar/flickor 2/1
- Bilateralt i hälften av fallen
- Rigida felställningar



Behandling Klumpfot

- Varför?
- Redressioner och gips en gång per vecka
- Percutan achilletenotomi 4-6 veckors ålder
- Total behandlingstid ca 12 v. Därefter orthosförsörjning.
- (Om kvarstående felställningar - omfattande klumpfotsoperation vid ca 6 mån ålder.)



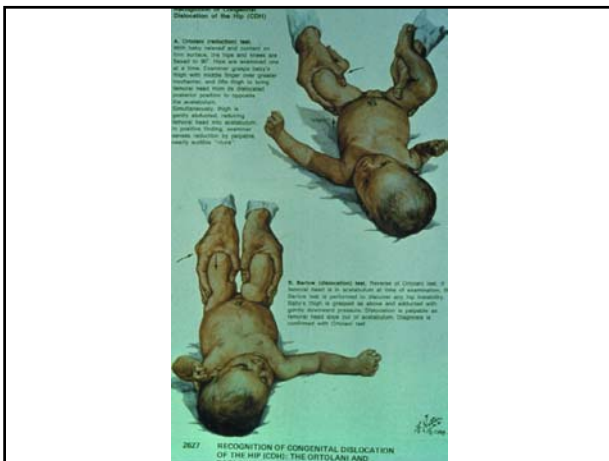

Medfödd höftledsluxation

- 1-2 per 1000 födda. Många fler behandlas.
- Flickor/pojkar 9/1
- Riskfaktorer:Ärftlighet, 1:a barnet, sätesläge
- Orsak: Hormonella faktorer, lägesbetingat
- Bilateralt hos 25-30%
- Olika grader- Dysplasi, instabilitet och luxation

Diagnostik Höftledsluxation

- Screening på BB och BVC
- Klinisk undersökning
- Ultraljud, statiskt och dynamiskt
- Röntgen



Status Höftledsluxation

- Veck asymmetri
- Benlängdsskillnad
- Barlows och Ortolanis test positiv

- Abduktionsinskränkning
- Hyperlordos

