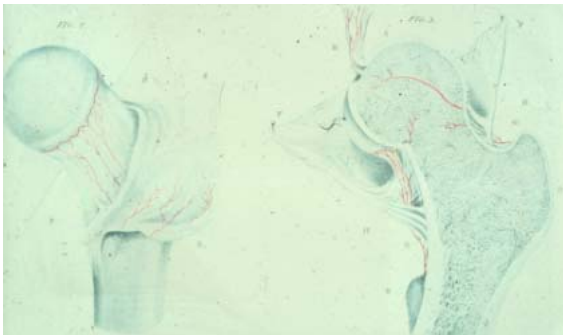


Höft- och knäledens sjukdomar

Lars Weidenhielm
Ortopedkliniken
KS

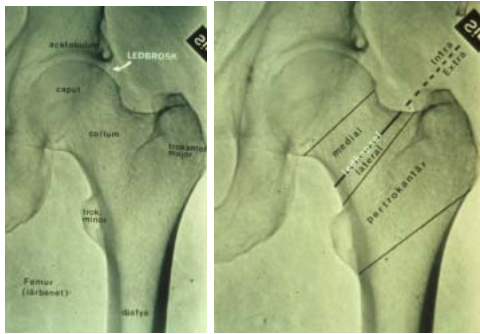
Anatomi - blodförsörjning



Diagnos

- Anamnes
- Referred pain – L1-L2 till ljumsken
- Undersökning
- Röntgen
- Artroskopi

Röntgenanatomi



Congenital höftledsluxation

- 0,1% av alla födda, pojkar/flickor -1:6
- Asymmetriska hudveck
- Benlängdsskillnad
- Barlows test, Ortolanis test
- Behandling; 0 – 1 mån ålder med von Rosenskena 6v – 3 mån, alla bra!

Perthes sjukdom

- 1%, pojkar/flickor 4-5/1
- Okänd orsak → cirk.störning till caput – caput platt
- Hålla smärta , rtg för diagnos,
- Behandling, containment, osteotomi, splint (abd, inåttrot.); Sek artrosrisk!!

Epifysiols

- 0,5%, pojkar/flickor 2:1
- Prepub – flickor 11-13 år, pojkar 13-15år
- Smärta, hälta
- Röntgen →caput glider bakåt
- Behandling; op – caput fixeras med spik

Traumatisk höftledsluxation

- Dashboard
- Caput glider bakåt - 90%
- Sluten rep ev op
- Caputnekros →artrosrisk
-

Reumatoid artrit

Tendiniter - trochanterit

Höftfrakturer hos äldre

Problemets storlek

- 18000 frakturer/år
- medelålder 80 år, ökar från 50 års ålder
- 75% kvinnor
- Årlig kostnad - 1,3 miljarder kr

Riskfaktorer

- Ålder - dålig syn, balans etc.
- Osteoporos

Typisk patient

- Äldre kvinna
- Fall inomhus
- Kan ej stödja på benet
- Benet förkortat, utåtroterat

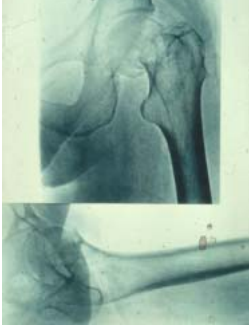Utredning

- Röntgen
- Scintigrafi
- MR

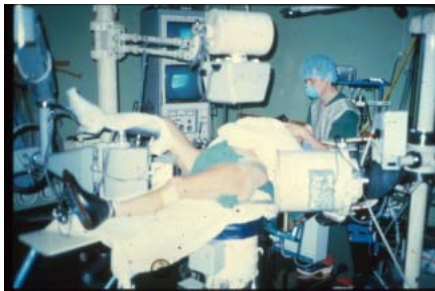Inkilad medial collumfrakt

- Benet ej förkortat eller utåtroterat
- Kan röra i höften
- Smärta i höft eller knä
- Kan gå (ibland)
- syns ej alltid på röntgen

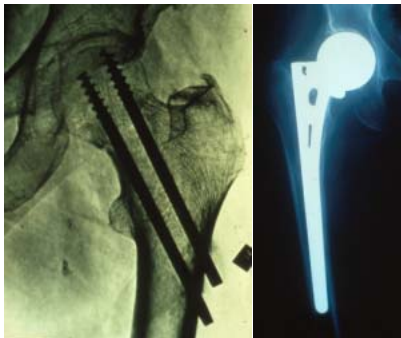
Medial collumfraktur



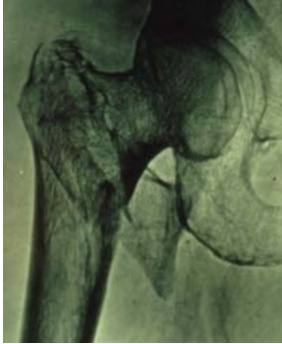Behandling



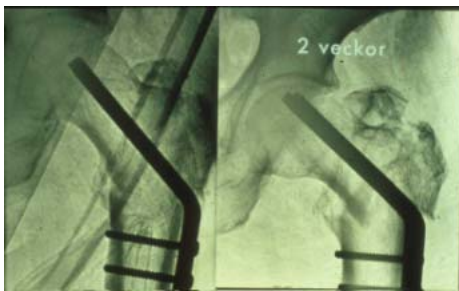
Medial collumfraktur



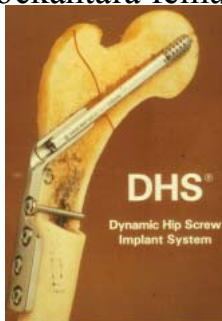
Pertrockantär fraktur



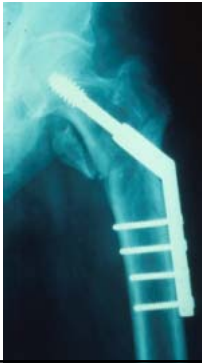AO-platta



Glidskruv för behandling av pertrockantära femurfrakturer



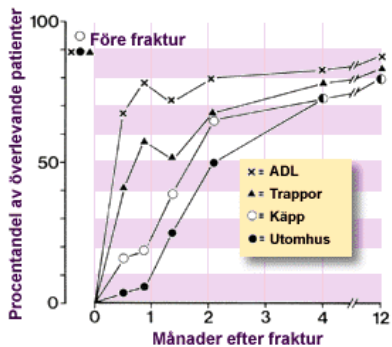
Trockantär fraktur



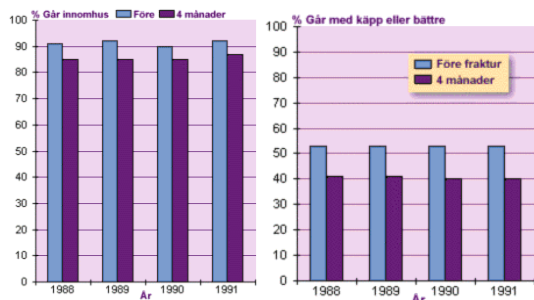
Rehabilitering efter höftfraktur

Hur går det ??

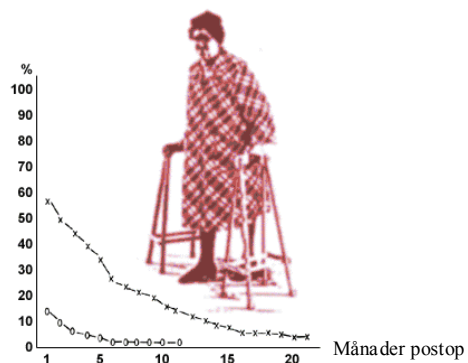
Funktion efter höftfraktur



Gångförmåga



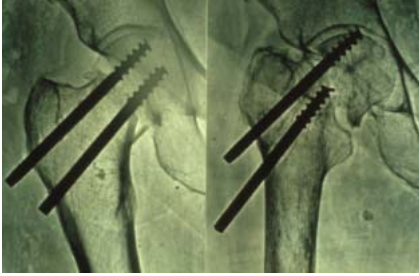Belastningssmärta och vilovärk



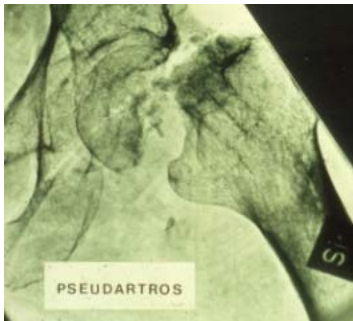Komplikationer

Medial collumfraktur –
minst 1/3 får
komplikationer

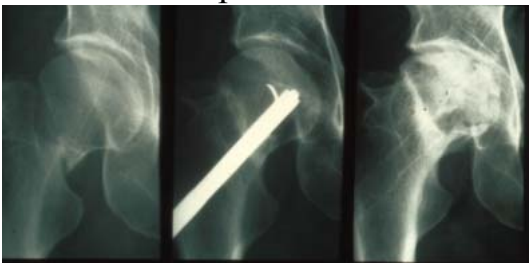Komplikation - Spikglidning



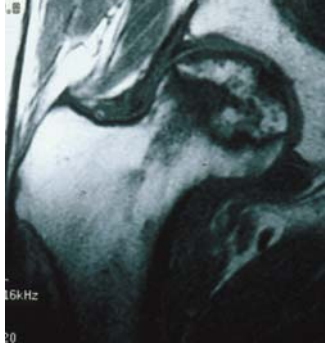
Pseudartros



Caputnekros



Caputnekros - MR



NOA -Nail Or Arthroplasty

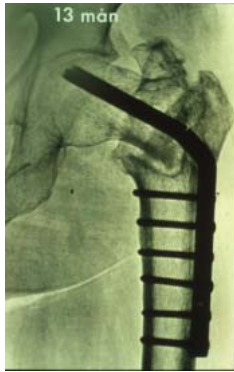- Dislocerade cervikala höftfrakturer
- Multicenterstudie i södra Sverige (12)
- Patienter >70 år med dislocerade frakturer
- Från eget hem
- Mentalt lucida
- Mobila
- Patienten vill medverka i studien

NOA-studien 1 års resultat

430 patienter:

	<u>Plastikgruppen</u>	<u>Spikgruppen</u>	
• Failure:	4%	41%	***
• Re-opererade:	2%	35%	***
• Smärta	28%	42%	p=0.002
• Mortalitet	13%	13%	ns

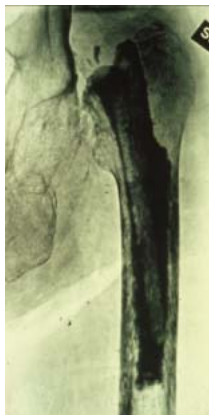Pseudartros Plattbrott



Behandling av komplikationer

- Höftprotes – hemi- eller total
- Ta bort caput femoris – Girdlestone

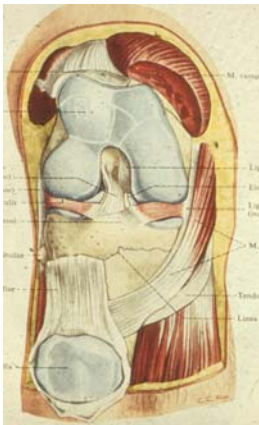
Girdlestone

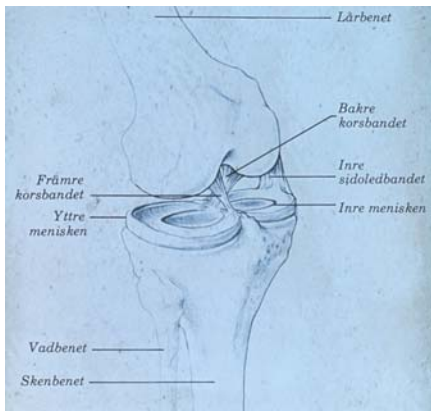


Funktion - sammanfattning

- 65% kom från eget hem
- 73% klarade ADL före frakt.
- 63% nådde denna ADL-nivå 4 mån postop
- 6 veckor efter frakt. hade majoriteten av pat återvänt till sin tidigare boendemiljö

Knäleden

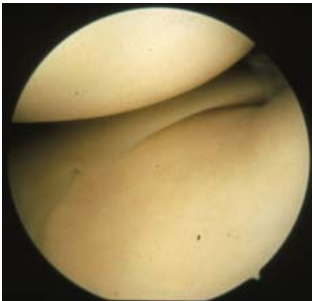




Diagnostik

- Anamnes
- Undersökning; Hydrops, kapselsvullnad, ROM, stabilitet, palp ledspringor, menisktester
- Röntgen
- Artroskopi

Normal artroskopi

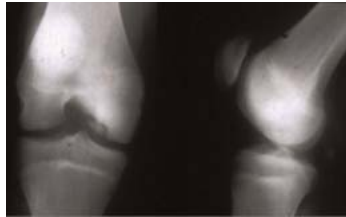


MB Schlatter

- 8-16åå, mest pojkar
- Fragmentering tuberositas tibiae,
- Råd, god prognos

Osteochondritis dissecans

- Fokal nekros i mediala femurcond.
- Smärta hydrops låsningar
- Stifta fast
- Artrosrisk



Chondromalacia patellae

- Tonår, flickor,
- Symtom – främre knäsmärta
- Behandling - råd, prognos

Patellar luxation

- Trauma (1/3) – ledlax,
- Patellainstabilitet - ökad Q-vinkel
- Behandling

Meniskskada

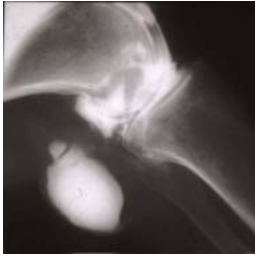- Menisken går sönder – vridvåld
- Smärta, svullnad, låsningar
- Öm ledspringa. Rotationssmärta (McMurray)
- Behandling – artroskopi med resektion

Reumatoid artrit

- Synovektomi
- Artroplastik

Bakercysta

- Utgjutning i knäveckets bursor
- Beror på sjukdom i knälden som ger hydrops



Osteonekros

- Cirkulationsrubbing till benet – nekros
- Äldre damer – mediala femurcondylen
- Akut debut – svullnad, smärta
- Ses på rtg i början – scint
- Artrosrisk
